

## 心臓病の早期発見に向けて

— 心臓カテーテル検査クリニカルパスのご紹介 —



循環器科部長 丸井 伸行

### ● 若い世代にも発症する心筋梗塞 ●

最近40歳代の心筋梗塞症例が目立つようになりました。中には30歳代の方もおられます。若い世代の方は軽度な胸部症状を無視しがちで、心筋梗塞発症前の症状を見逃す例が目立ちます。症状だけが早期診断に役立つことも多いので、疑った時点で病院を受診して頂くことが最も安全です。

病院外で発症した心筋梗塞の死亡率は約30%前後であり病院への受診は決して無駄ではありません。

### ● 短期間検査入院のすすめ ●

当院では心臓カテーテル検査2泊3日のクリニカルパス入院を行っています。外来で入院経過予定表をお渡しして理解を深めていただいております（折り込みに経過表を入れてあります）。今後はさらに短期の入院も可能にしていく予定です。

心臓カテーテル検査の安全性は99.9%ですが、残り0.1%の危険性に関しては検査前に十分説明させていただきます。これまでの検査は桡骨動脈からの穿刺がほとんどでしたが、最近では上腕動脈から検査を受けていただく機会が増え、術後の安静時間の短縮がはかられ好評です。

### ● 虚血性心疾患の積極的治療戦略 ●

このような検査に加えて心臓カテーテルを用いた冠動脈形成術も行っています。冠動脈狭窄部に対するバルーンによる拡張と冠動脈内ステント挿入留置を基本として、その適応決定には積極的に冠動脈血管内超音波検査を利用しています。この冠動脈形成術も橈骨動脈から施行が可能になっており、安静時間の短縮がはかられ術後数日での退院が可能になっています。

心臓カテーテル検査日は現在火、木、金曜日の3日間ですが、場合により他の日を設定することがあります。一度紹介状を持参して受診していただき入院予約を取らせていただきたいと思います。当院では心臓カテーテル検査以外にも、トレッドミル運動負荷検査、心臓超音波検査、心筋シンチ、ホルター心電図、大血管CT、MRIなどが利用可能です。お気軽にご相談下さい。

最後になりましたが、急性胸痛は診断が下されるまでは、急性心筋梗塞として扱われるべきという治療指針があります。どのように軽微な症状であっても、一旦急性心筋梗塞を疑われた際は、急変の事態に備え救急車搬送を患者さまに強くお勧めいたします。どうかよろしくお願い申し上げます。

# 超高速マルチスライスCT (8チャンネル型) を導入

放射線科部長 真下 伸一 ・ 放射線科医師 服部 陽子

放射線科では、2001年12月に東海地方ではいち早く超高速マルチスライスCT(8チャンネル型)を導入致しました。

当院のマルチスライスCTは、体軸方向に16列の多列検出器素子を1.25mm間隔に装備し、8個のデータ取得機構との組み合わせにより、同時に多断面を多種類のスライス幅で取得できます。これに連続的ならせん状のヘリカルスキャンを組み合わせることで連続したボリュームデータを高速に得られ、この結果、広範囲を、速く、細かく撮像することが可能になりました。

## ① 広範囲を速く撮像できる

胸部から骨盤部までの約60cmほどの撮影であれば、従来は息止めを4~5回行って2分ほど要したのが、新装置では約10秒間の1回の息止めで終了します。多発外傷などでは全身を高速撮像し、頭部、胸腹部、脊椎、四肢といった複数箇所の情報を約25秒間の撮影で一度に得られ、損傷部位の迅速な把握が可能です。当科では、夜間・休日においても必要に応じマルチスライスCTで対応しています。

## ② 高速撮像で詳細な情報が得られる

肝・胆道系・脾のダイナミックCTでは、高速撮像によって多相撮影が可能となり、血行動態に基づく画像診断能が向上し、小さな病変の早期発見にも役立っています。

また高速撮像に加え心電図同期再構成法を併用し、心拍動の影響を取り除くことで心臓・冠動脈・上行大動脈の描出も可能となり

ました。ただし、心拍数が70以上の方や不整脈のある方では正確な心電図同期が困難で、描出能が低下することがあります。

## ③ 各種画像再構成が可能

当院の装置では最小0.63mmのスライス厚による高分解能CTが可能であり、耳小骨など微小構造の評価を要する側頭骨領域で威力を発揮しています。

また、細かいボリュームデータを得ることで各種再構成が可能となりました。主要な再構成法として、MPR(multiplanar reconstruction/reformation)法、MIP(maximum intensity projection)法、VR(volume rendering)法があります。MPR法は冠状断像や矢状断像といった直線的な任意の断面像を得る方法で、胆膵、顔面、脊椎、四肢のように横断像のみでは立体構造の把握が困難な場合に有用です。MIP法は主にCT angiographyにおける血管の可視化に用います。VR法は立体的な全体像の把握に有用です。

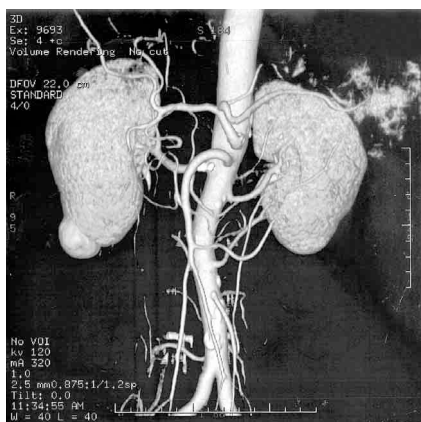
この他にも、冠動脈CT、脳のperfusion CT、歯科・口腔外科領域のデンタルCT(デンタスキャン)、DIC(点滴静注胆嚢造影)CT、消化管や気道の仮想内視鏡CTなども随時行っております。

ご不明な点がございましたらお気軽に当科受付あるいは病診連携室までお問い合わせください。

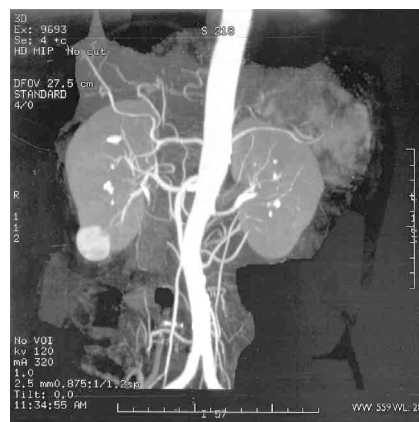
放射線科受付 052-652-5511 内線489  
病診連携室 052-652-5716  
052-652-5950

# 症例紹介

症例1 ● 3D CT angiography (VR像)

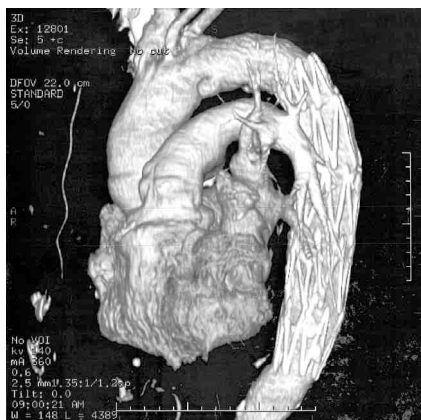

● 3D CT angiography (MIP像)

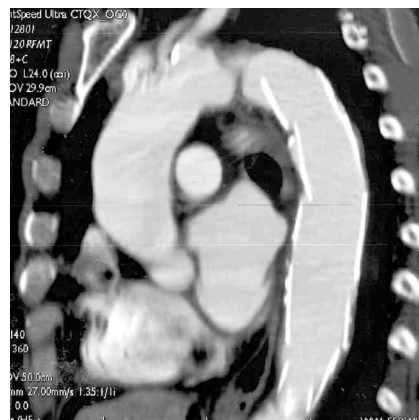

右腎下極の腎細胞癌の症例。術前の血管撮影の代わりに本検査が施行された。VR像では動脈相で濃染する腫瘍とともに、腹部血管の立体的な全体像が把握できる。一方、MIP像ではボクセル中の最大CT値を投影し画像化するため奥行き情報はなく、一枚の画像のみでは立体感は得られない。

症例2 ● 3D CT angiography (VR像)

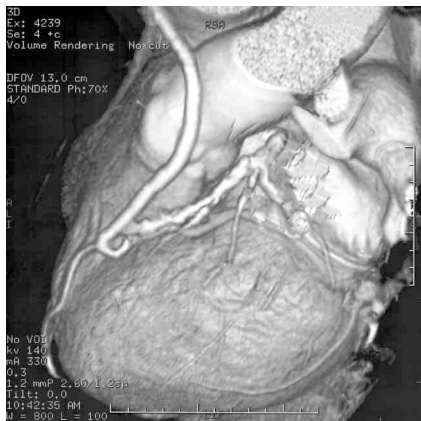


● MPR像

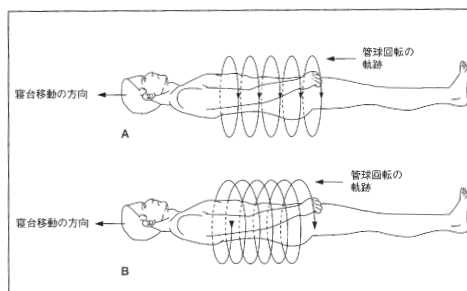


胸部下行大動脈瘤ステント留置後の症例。VR像では立体的な全体像が得られ、MPR像では内腔の状態が評価できる。本症例では、明らかな壁に血栓はなく、ステント内の良好な開存が確認された。

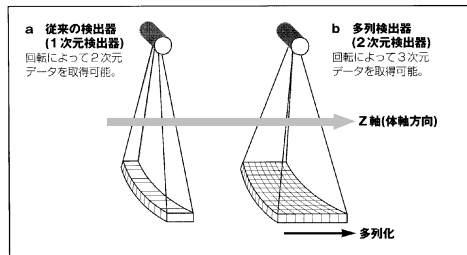
症例3 ● 冠動脈CT (VR像)



● 通常のスキヤンとヘリカルCTによるスキヤンの違い



● 従来の検出器と多列検出器の違い



左前下行枝 (LAD) への大伏在静脈グラフトの開存性が評価できる。また、Native LADの強い石灰化、硬化性変化が確認できる。

# 病診連携室だより

放射線科では、CT、MRI、アイソトープ検査、放射線治療、その他透視検査、DIP、IVP、DICなどの各種放射線検査についてのご依頼を受け付けております。

放射線検査、MRI検査については、「紹介患者受診依頼票」に依頼内容、希望日時などの必要事項を記入し、病診連携室にFAXをお送り下さい。おり返し決定内容をFAXにてお知らせします。日時の回答をお急ぎの場合は放射線科予約窓口での電話での仮予約も可能です。紹介状を添付いただくとより目的に沿った検査が可能となります。フィルムはご指定いただいた方法（患者様渡し、郵送など）でお渡しします。報告書は後日FAXまたは郵送でお送りします。

放射線治療は、木曜日午前中に専門医が外来診療しております。当院ではCTシミュレーターを用いた治療計画を行っており、病巣の形態や局在の正確な把握が可能で、より精度の高い治療を実現しております。治療のご依頼の際は、原則的には木曜日の午前10時頃までに紹介状持参で患者さまに放射線科外来にお越しいただくようお願いいたします。

ご不明な点や、ご相談には放射線科医師真下、服部が随時対応致します。どうぞお気軽にお問い合わせ下さい。

病診連携室直通 電話 052-652-5716  
052-652-5950  
FAX 052-652-5716

## 外来診療

### ★ 循環器科 ★

再診は予約制

	月曜日	火曜日	水曜日	木曜日	金曜日
午前	南木・堀	丸井	加藤	丸井・堀	南木・増本
午後	加藤・堀	南木	植谷・加藤	丸井・堀	

### ★ 放射線科 ★

再診は予約制

	月曜日	火曜日	水曜日	木曜日	金曜日
午前				柳川・服部	
午後		真下			