

# ここまでできる、早期消化管癌の治療 ～内視鏡は怖くない！～



中部ろうさい病院

消化器内科

松山 恭士



# 今回の対象がん

✓消化管がん:

食道がん、胃がん、大腸がん

✓肝胆膵がん:

肝臓がん、胆嚢がん、  
胆管がん、膵がん

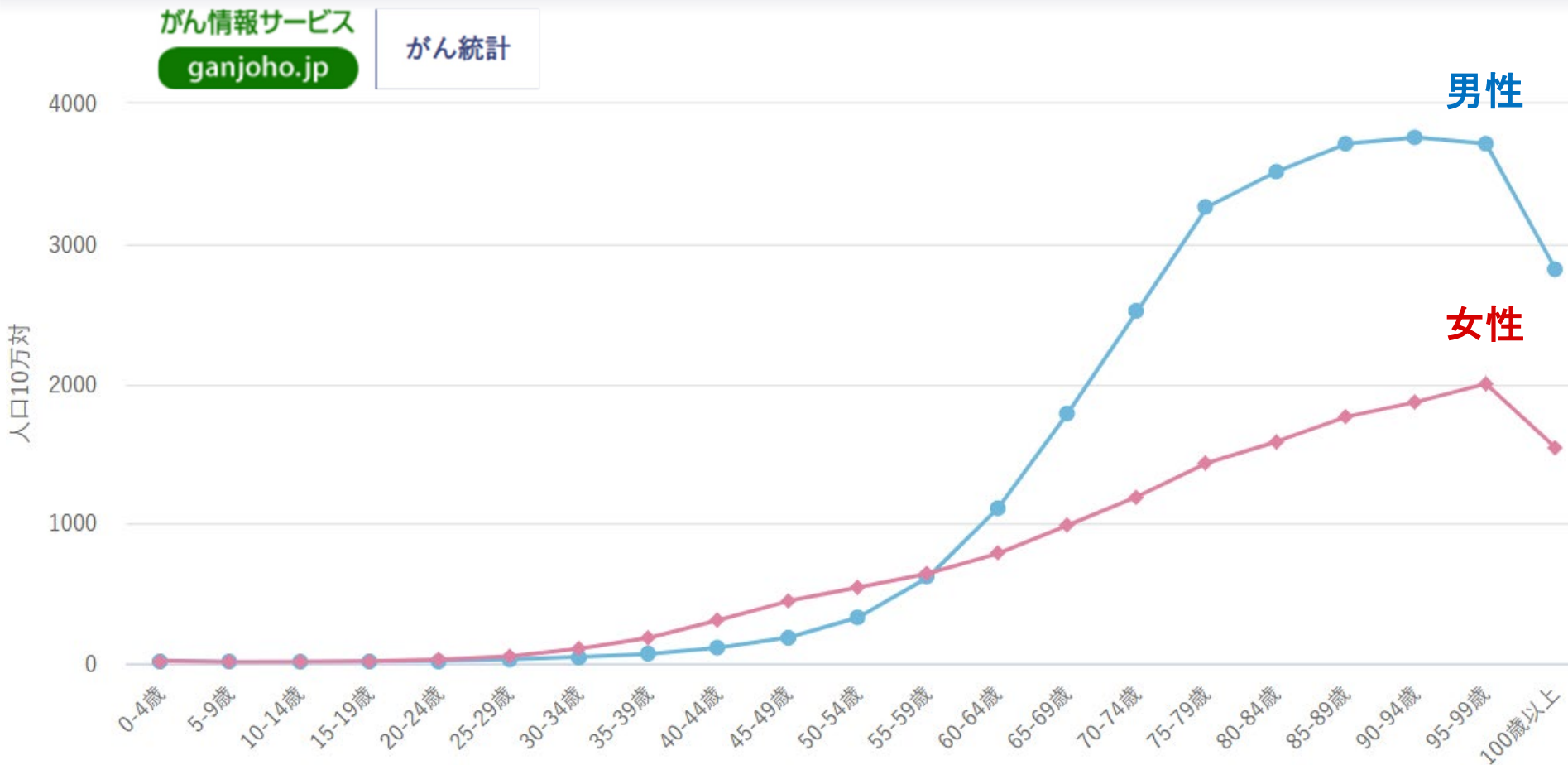# 消化管がん～治療方法～

- ① 経過観察
- ② 切除（内視鏡的・外科的）
- ③ 放射線療法
- ④ 化学療法

# がんの初期の症状は？

**症状は、ほとんどない！**

# がん罹患率～年齢による変化(全がん)

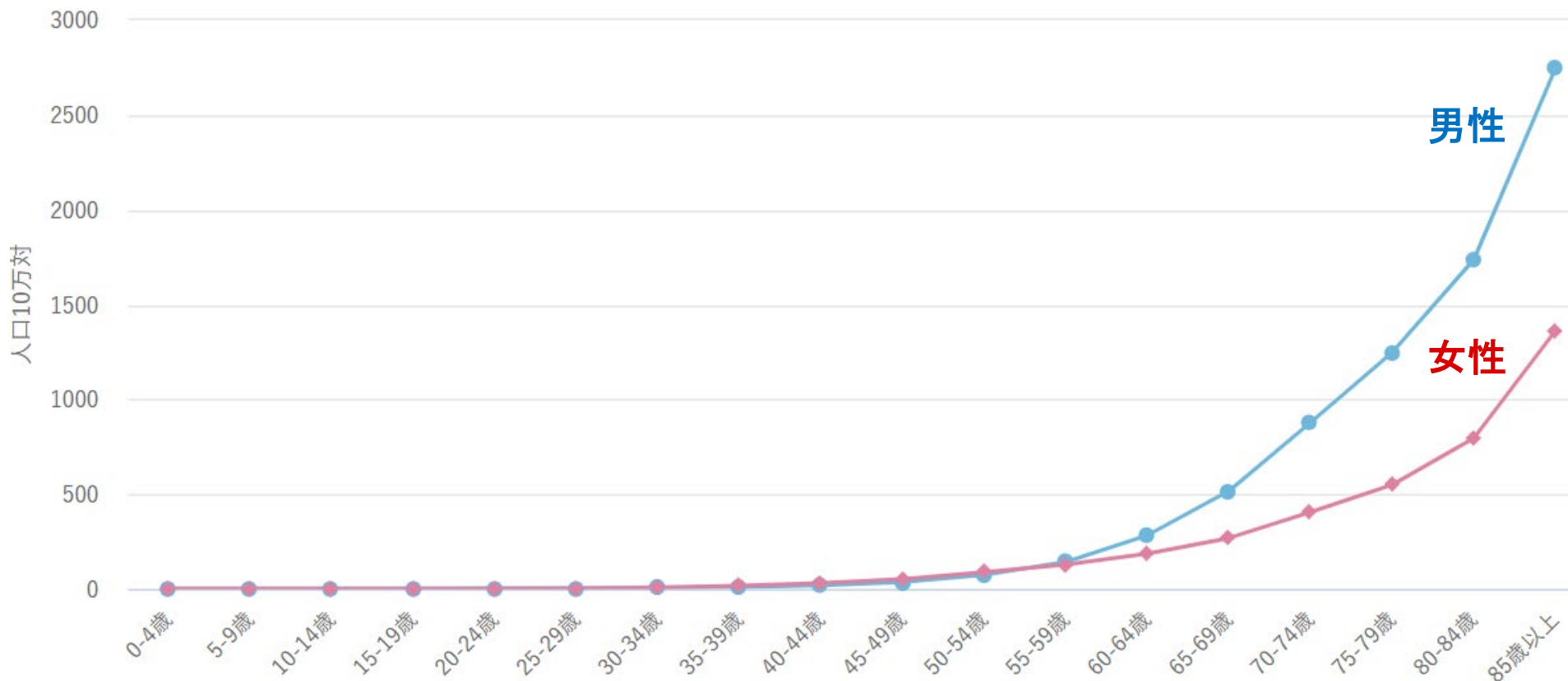


# がん死亡率～年齢による変化(全がん)

がん情報サービス

ganjoho.jp

がん統計



[https://ganjoho.jp/reg\\_stat/statistics/stat/cancer/1\\_all.html](https://ganjoho.jp/reg_stat/statistics/stat/cancer/1_all.html)

人口動態統計がん死亡データ(rateシート)

A man in a dark suit, light blue shirt, and green and blue striped tie is pointing his right index finger upwards. A large red exclamation mark is positioned to the left of his hand. A large, light brown oval with a wood-grain texture is overlaid on the lower half of the image, containing Japanese text.

治療の前にまず、

予防

# 当院内視鏡センターのスタッフ数

- 常勤医師: 8名 (1名 育休中)
- 非常勤内視鏡医: 2名 (含 名古屋大学より1名)
- 常勤看護師: 4名 (内視鏡技師 1名)
- 洗淨専任助手: 4名

(2025/1/31 現在)



# 西棟

# 東棟

9階

展望レストラン・職員食堂・美容室・理容室

8階西病棟

8階東病棟

7階西病棟

消化器内科

7階東病棟

外科・消化器外科

6階西病棟

6階東病棟

5階西病棟

5階東病棟

4階西病棟

4階東病棟

3階西病棟

3階東病棟

ICU・CCU(集中治療室)  
手術室  
血管撮影室

2階

予防医療センター  
(健康診断部・治療対両立支援センター)  
透析室 生理検査室

薬剤部 診療情報管理室  
栄養管理部

1階

放射線科  
中央採血室  
救急部

内視鏡室  
化学療法室  
防災センター

メディカルサポートセンター  
(地域医療連携室・入退院支援・医療相談・がん相談支援センター)  
医事課

リハビリテーション棟





中部労災  
看護  
専門学校

体育館

リハビリテーション棟

救急車用専用入口



病棟中央診療棟

救急入口

駐車場

Times

駐車場

西玄関

正面玄関

外来診療棟

駐車場

バス停

自転車置き場

Times

正面出入口

駐車場

駐車場

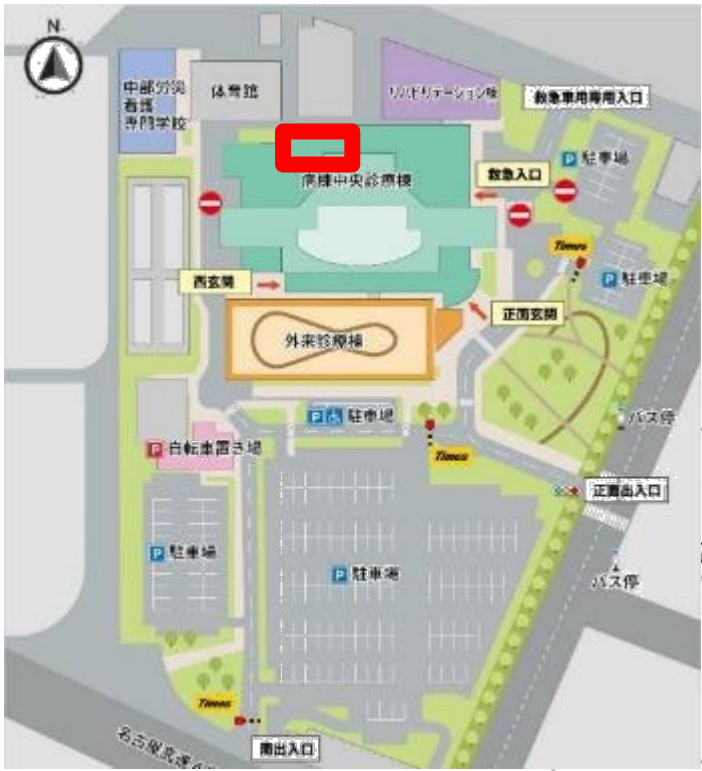バス停

名古屋高速

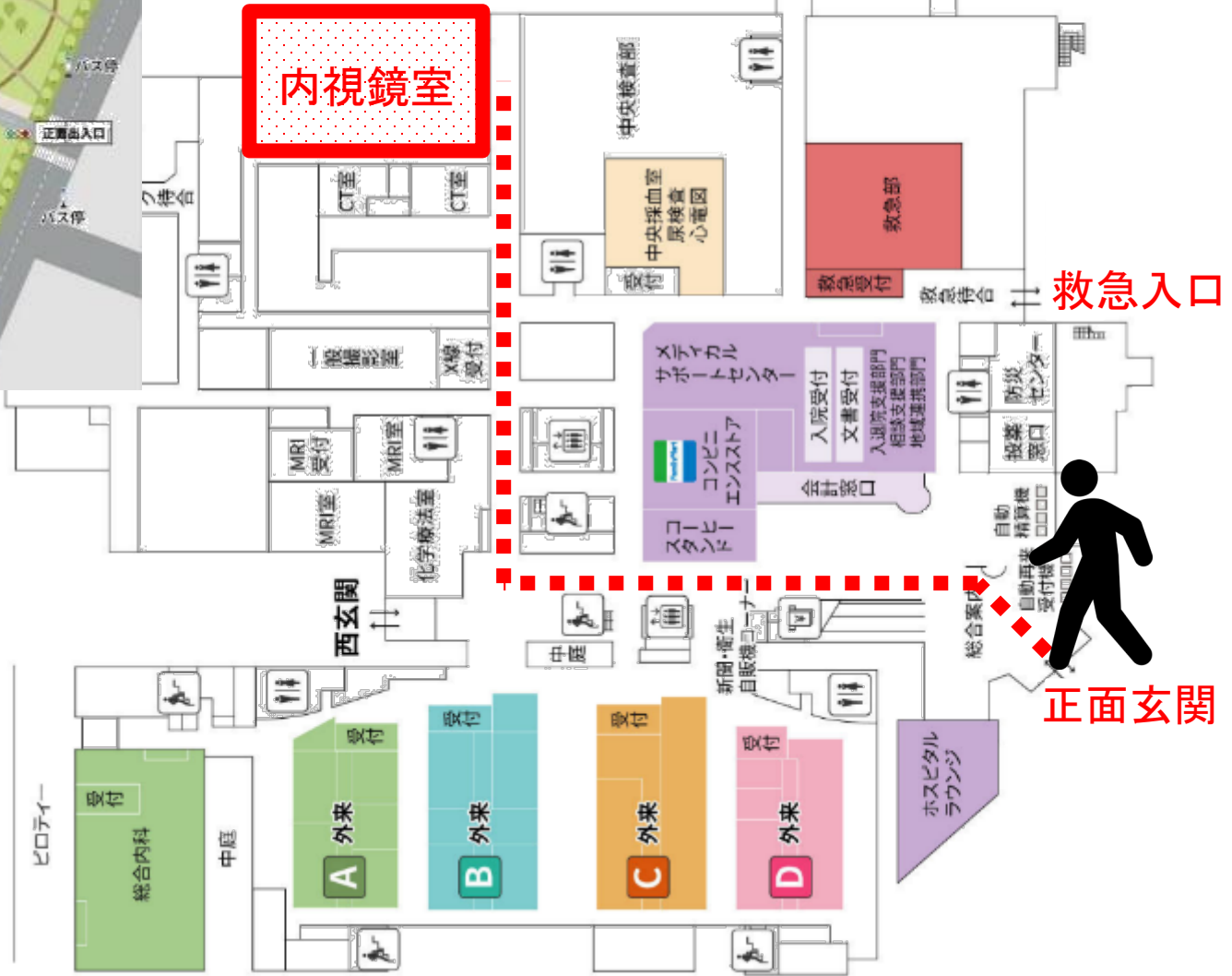
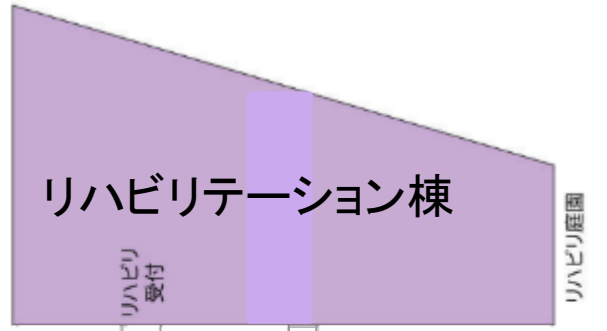
南出入口



CHUBU ROSAI HOSPITAL



- 各アイコン説明
- トイレ
  - 階段
  - エレベーター
  - エスカレーター
  - ATM



内視鏡室

救急入口

正面玄関



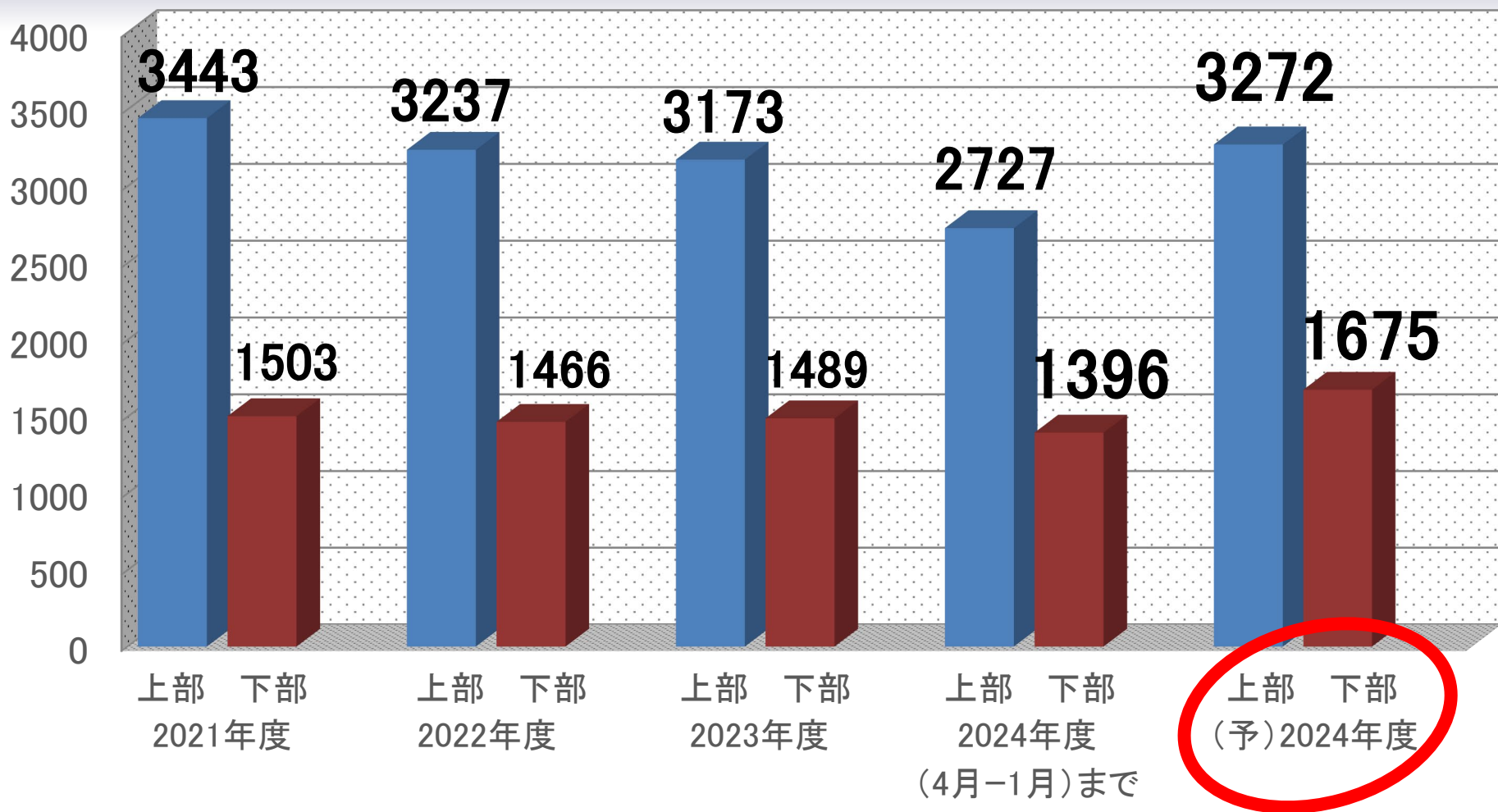
# 当院における検査数

上部消化管内視鏡検査	3173
下部消化管内視鏡検査	1489
内視鏡的粘膜下層剥離術 (ESD)	39
超音波内視鏡検査	34
内視鏡的消化管止血術	59
内視鏡的逆行性胆道膵管造影 (ERCP)	188

(2023/4/1～2024/3/31)

(症例)

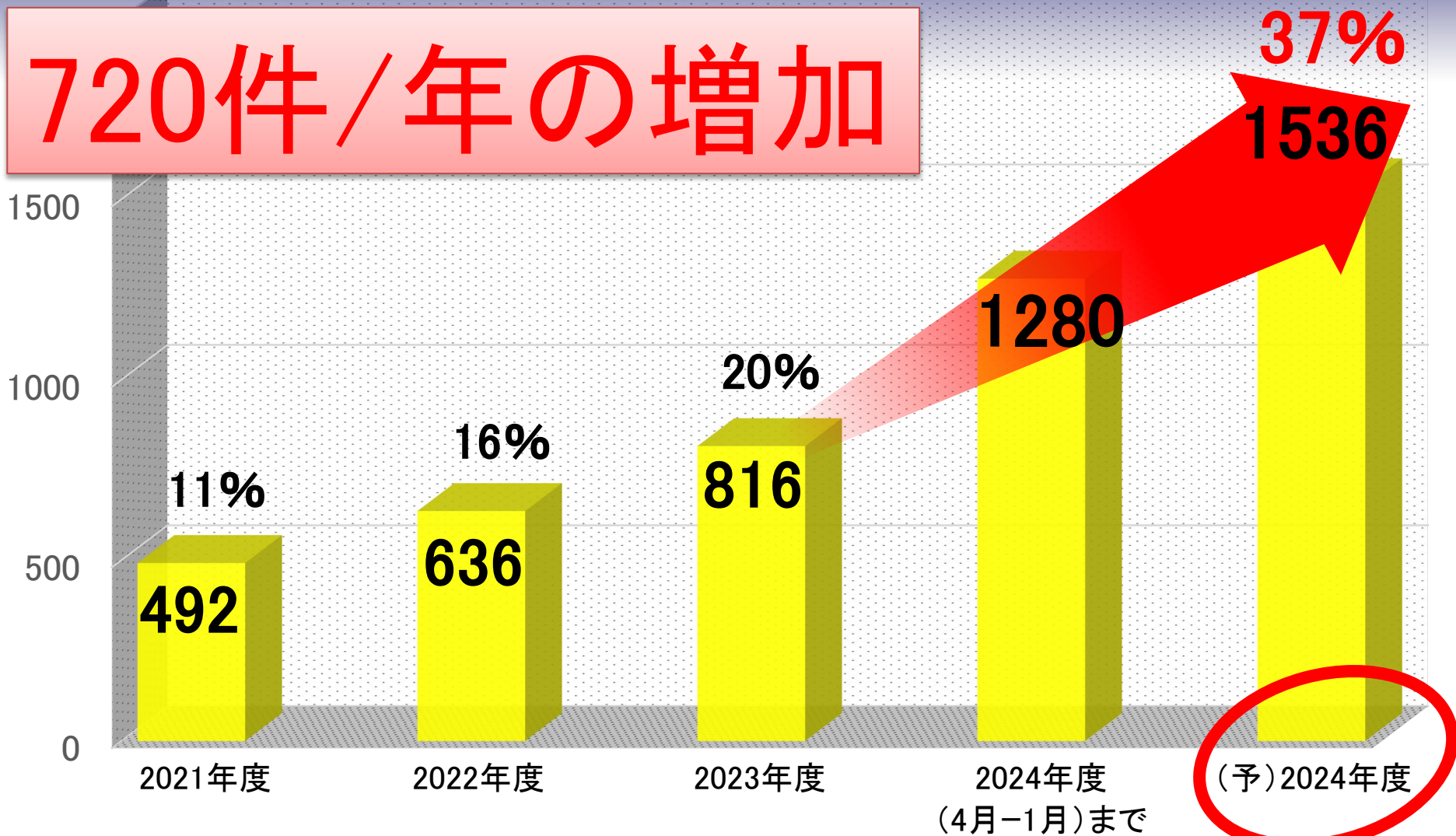
# 年間内視鏡検査数の推移



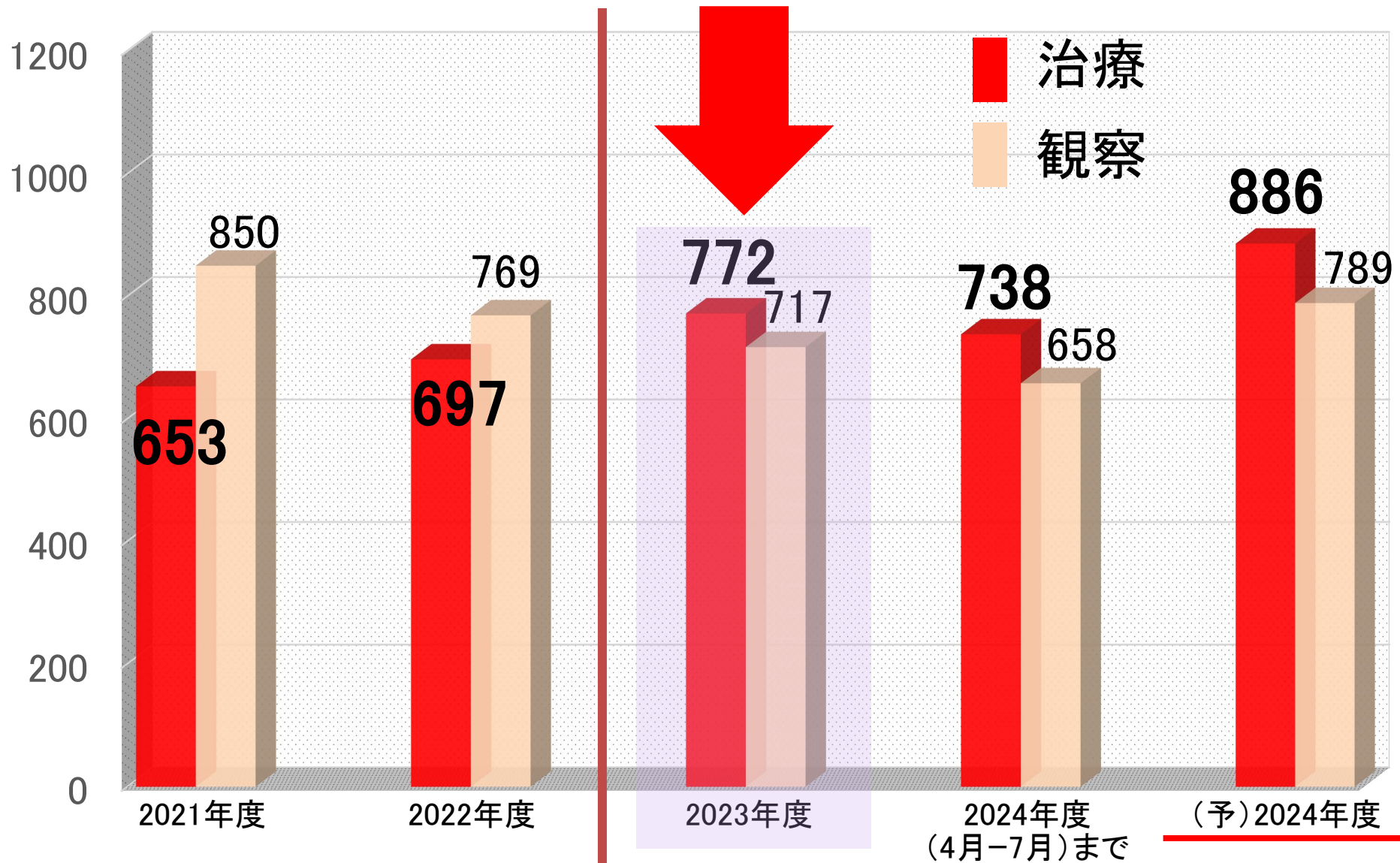
# 鎮静内視鏡件数の推移

～全体～

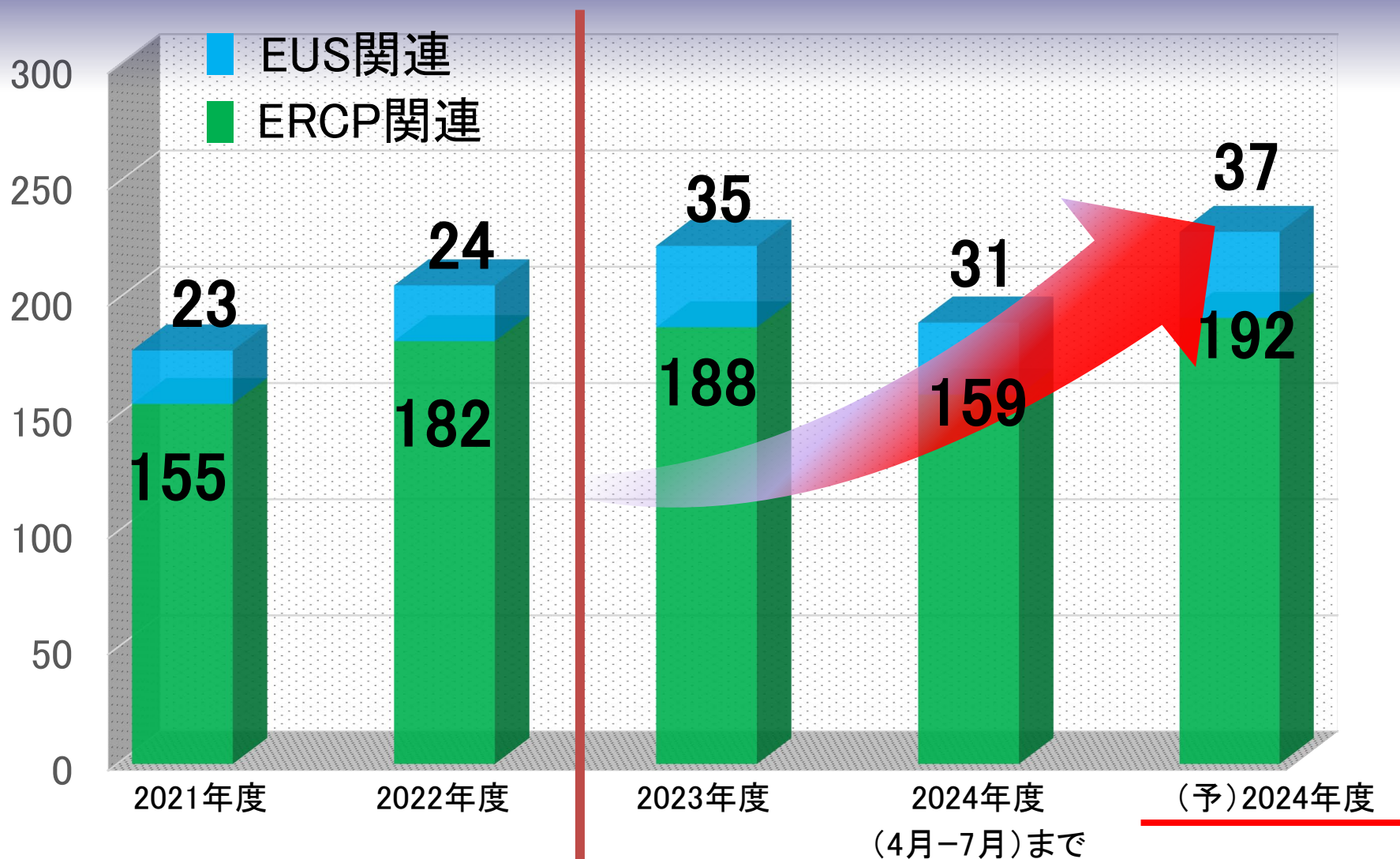
720件/年の増加



# 2023年度以降：治療 > 観察 逆転



# 胆膵領域検査数(ERCP関連,EUS関連)







皆さん、意外と  
**治療**受けてます

受けたくないのは...





**胃は経鼻内視鏡  
大腸は・・・**

# ご不安点 ～特に大腸～



どうやって飲むんでしたっけ？



飲み始め、何時からだったかしら…

こんなに飲めるかしら…



途中でおなか痛くなったり、  
気持ち悪くなったらなあ…

# ご不安点 ～特に大腸～



飲めなくなったらどうしよう…



粗相したら恥ずかしいしなあ…



便がまだ出そうなので遅れます…



やっぱりやめようかしら…



**日帰り  
入院検査**

# ご不安点 解消します!~特に大腸~

- ✓ 看護師含め**スタッフ**います。すぐ相談下さい
- ✓ **トイレ**もすぐ**そば**。粗相も心配ありません
- ✓ 気分が悪くなったら、**点滴**します
- ✓ **検査後**もベットで**ゆっくり**お休み下さい

# 全て揃ってます！



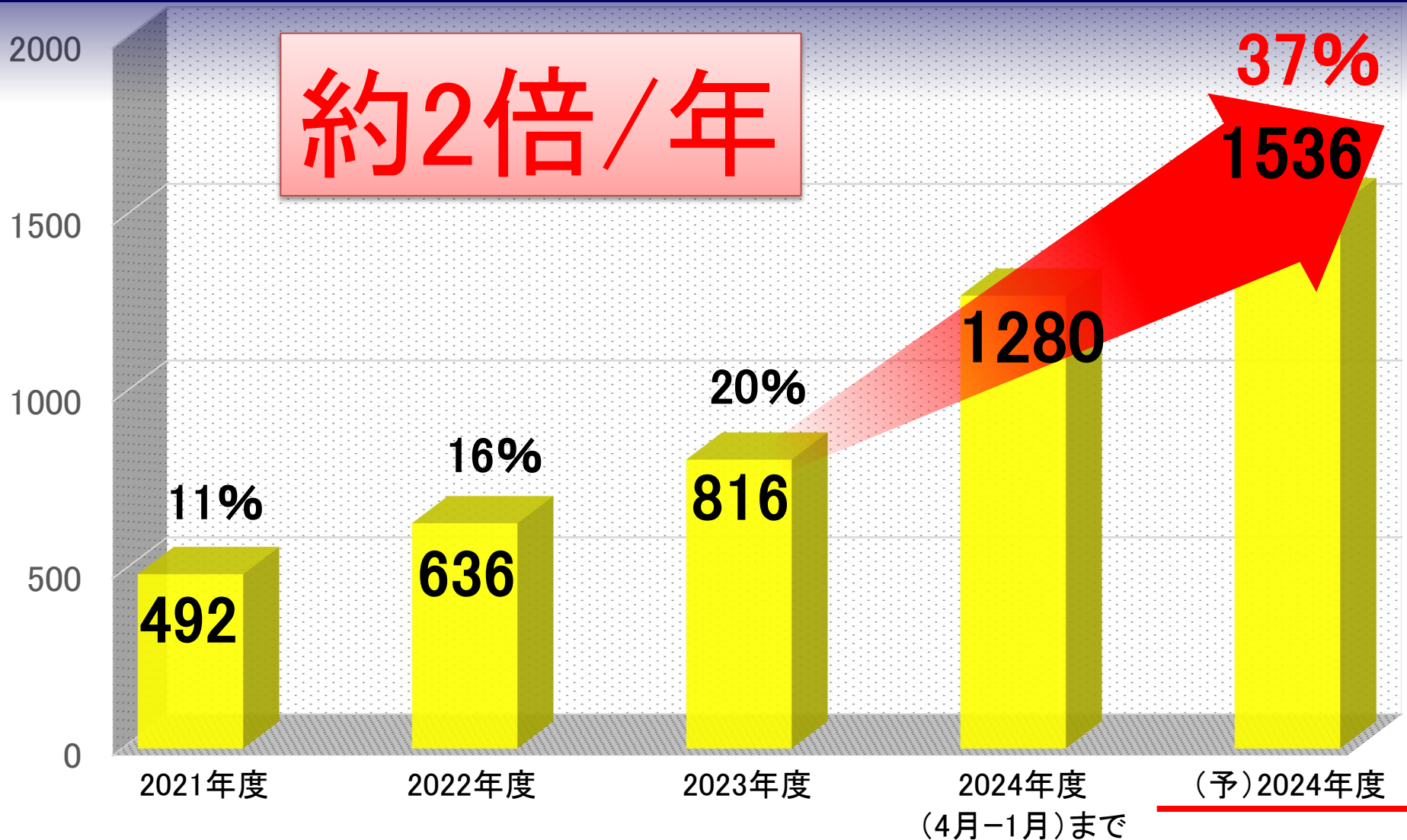


A man in a dark suit, light blue shirt, and green and blue striped tie is pointing his right index finger upwards. To the left of his hand is a large red exclamation mark. A large, light brown speech bubble with a wood-grain texture is positioned in the lower half of the image, containing the Japanese text '鎮静剤' in red. The background is plain white.

**鎮静剤**

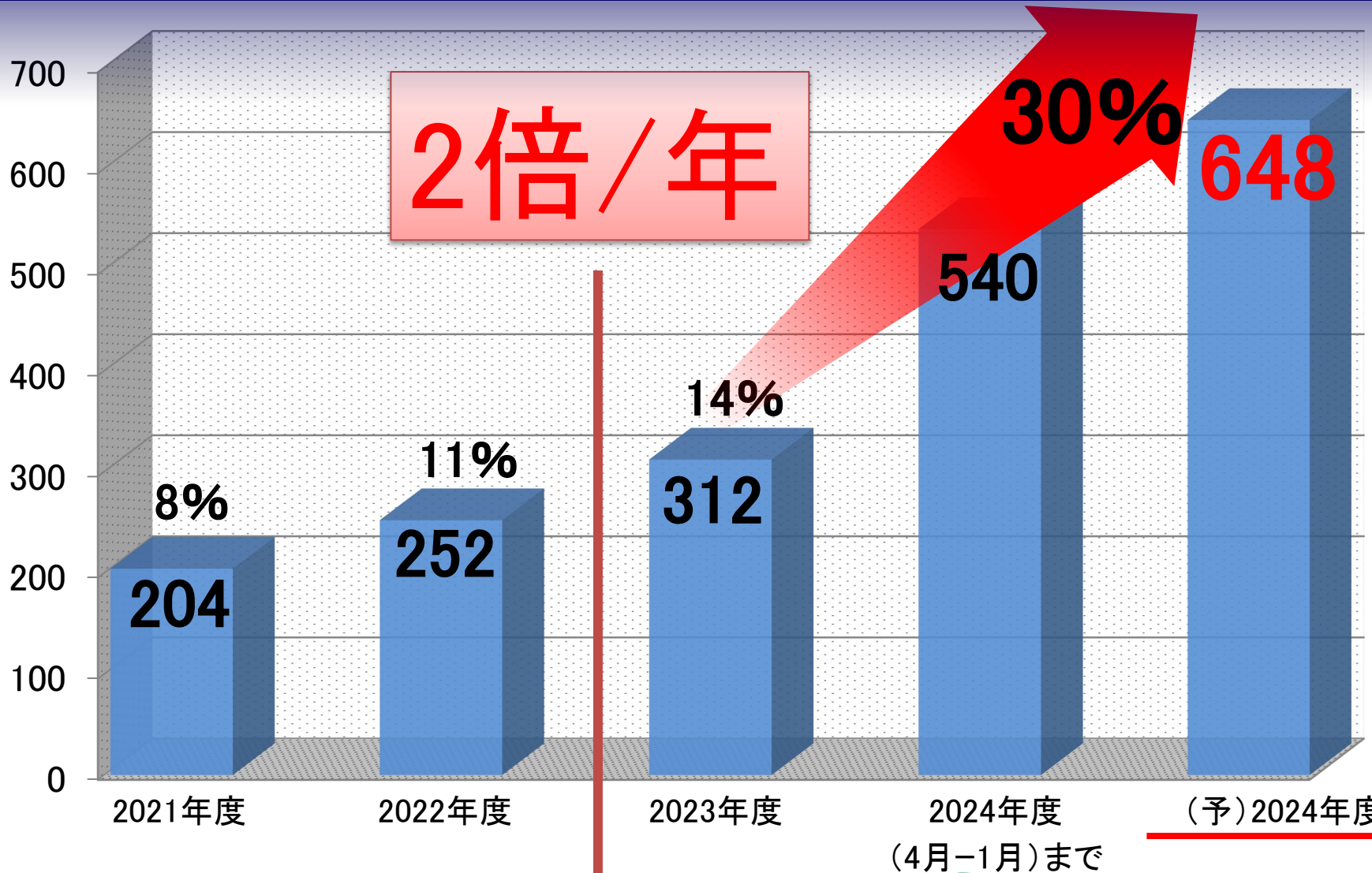
# 鎮静内視鏡件数の推移

～全体～



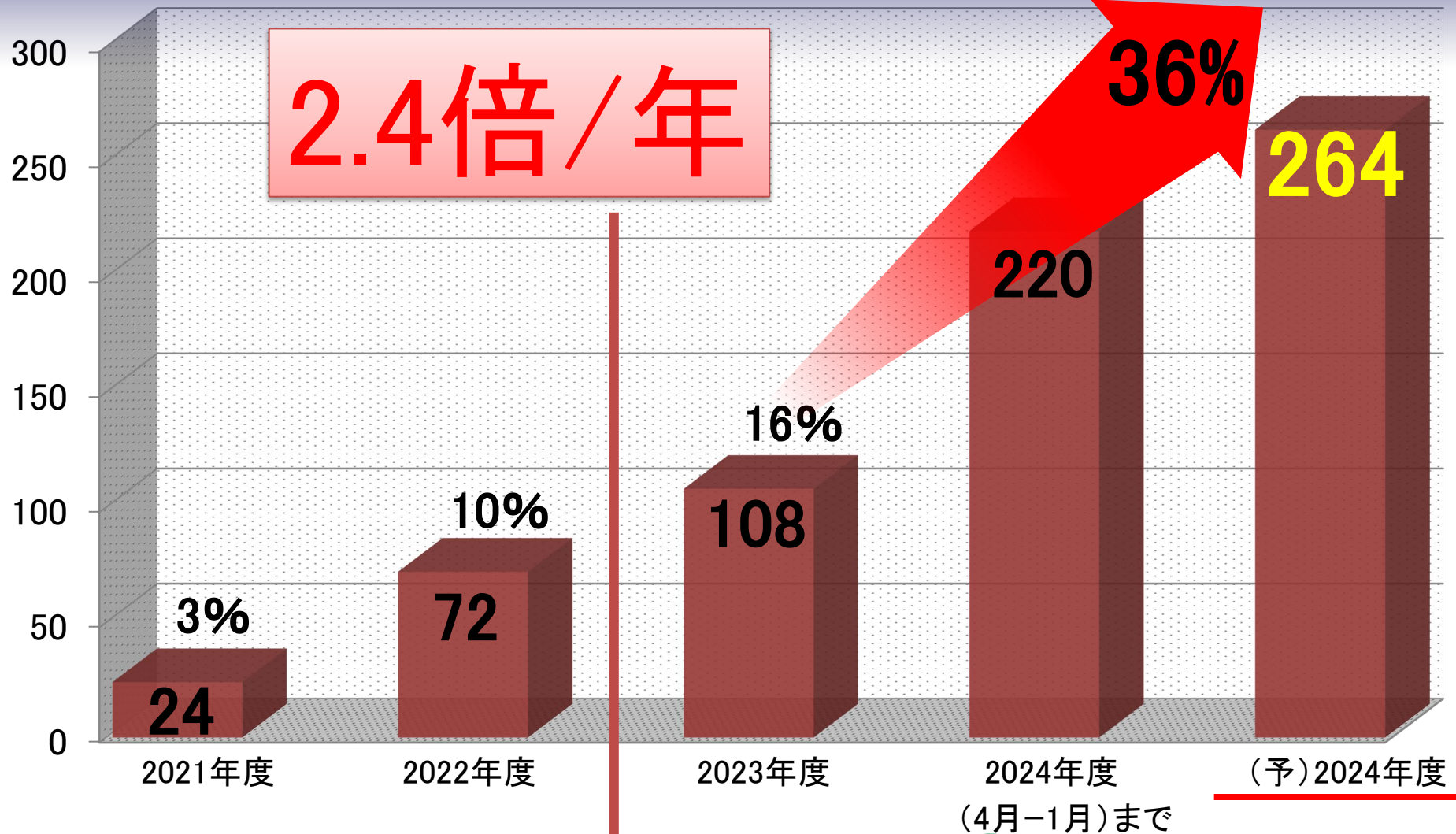
# 鎮静上部内視鏡件数

～検査のみ～



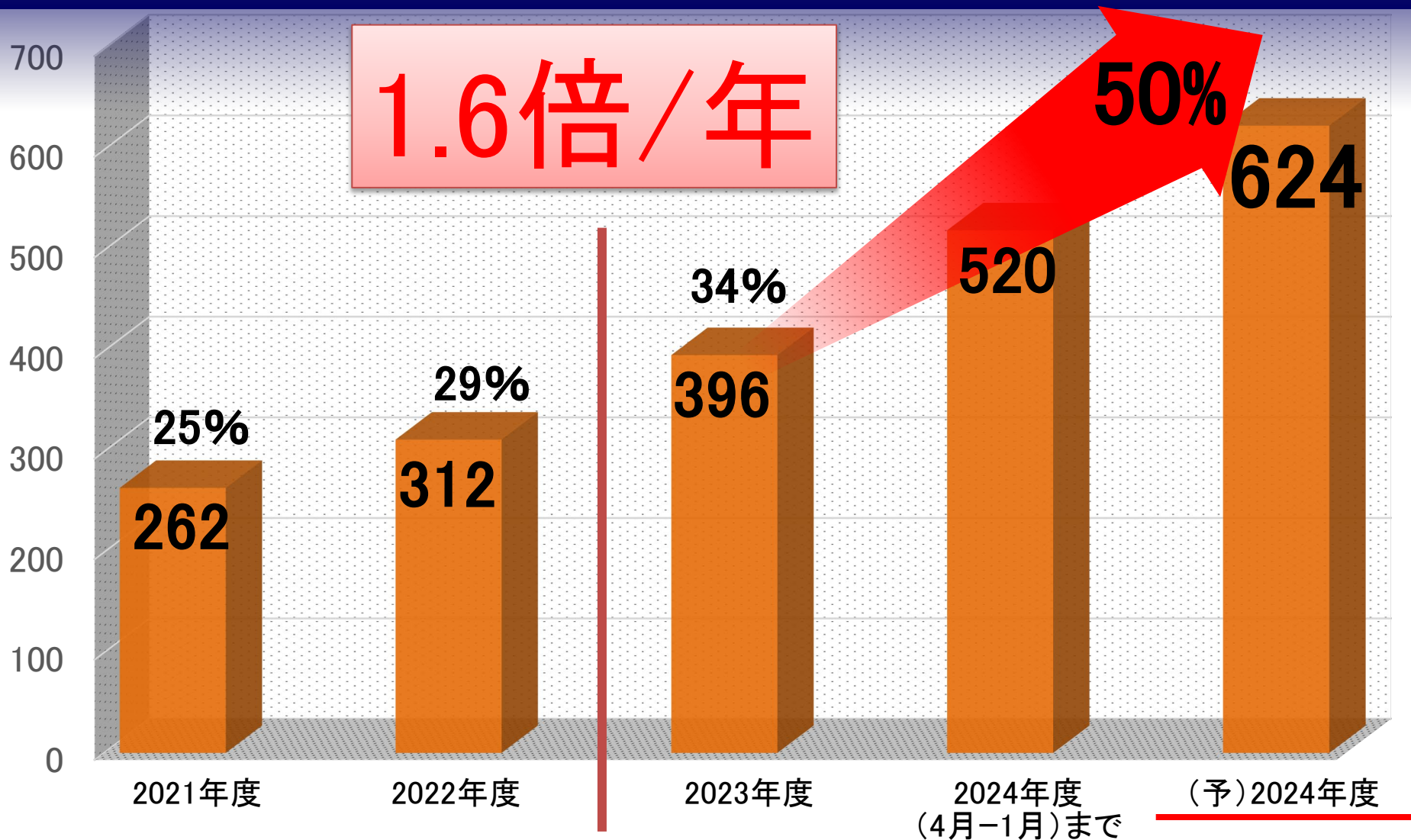
# 鎮静下部内視鏡件数

～検査のみ～



# 鎮静内視鏡検査数

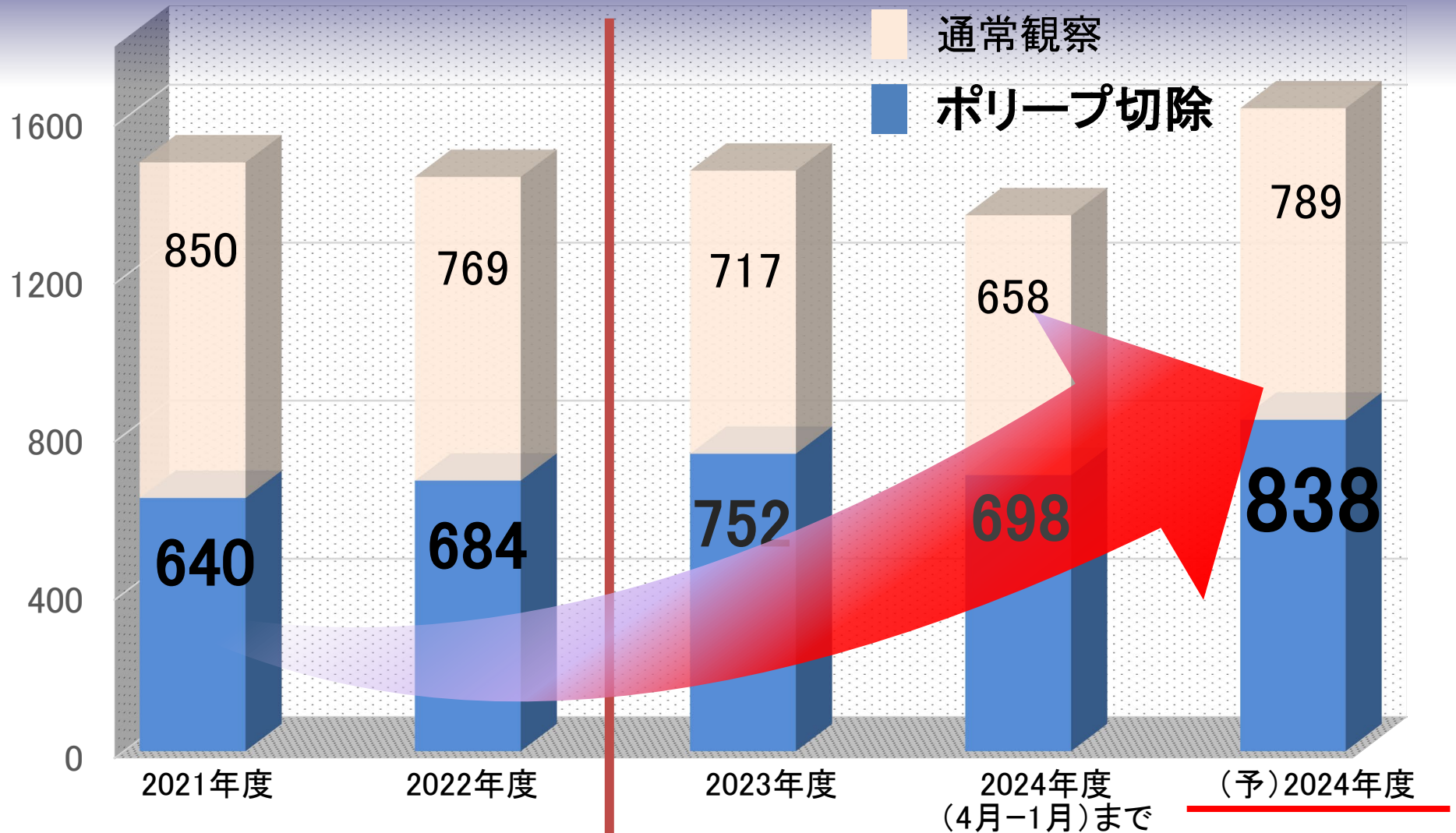
～処置のみ～



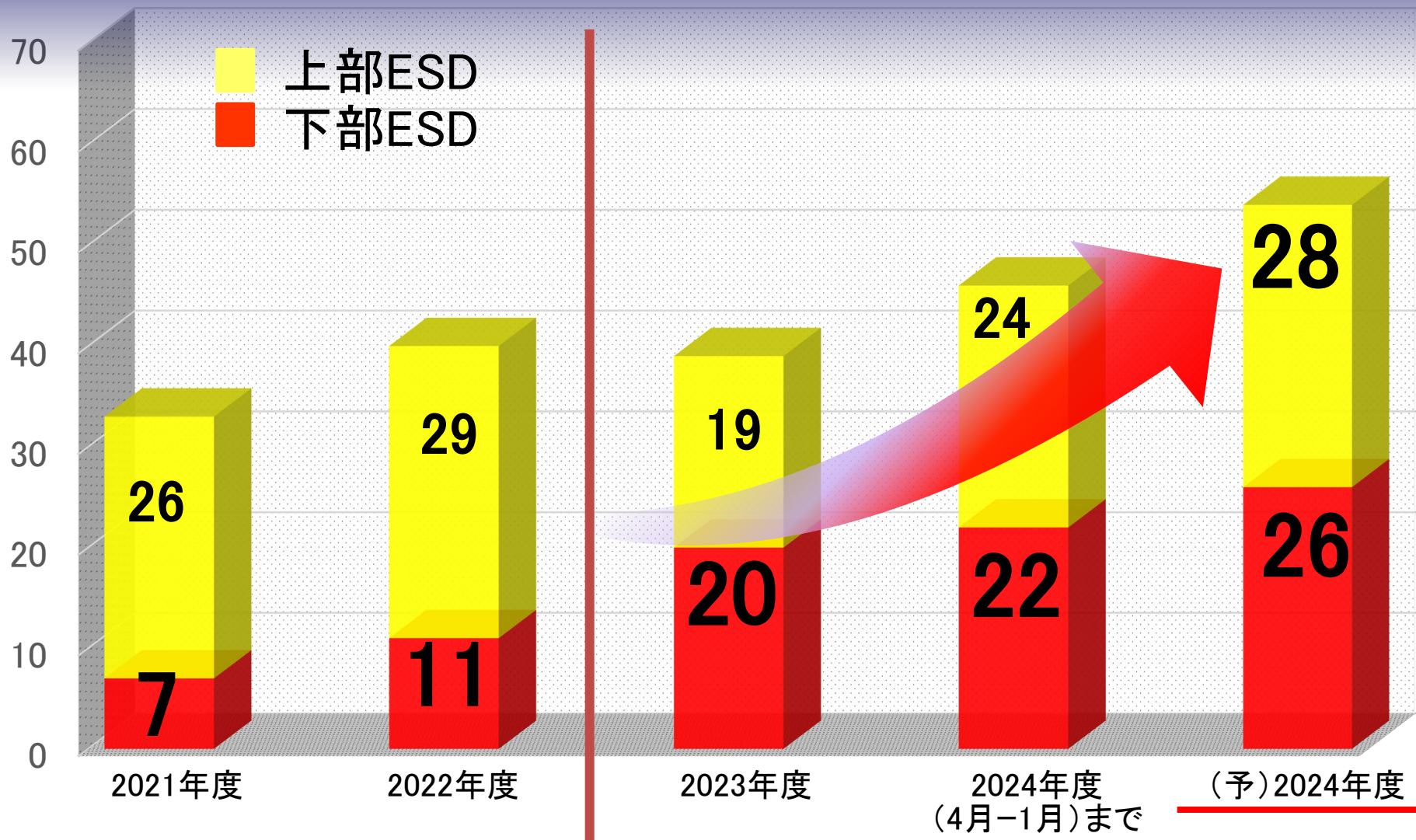
A man in a dark suit, light blue shirt, and green and blue striped tie is pointing his right index finger upwards. To the left of his hand is a large red exclamation mark. A large, light brown oval with a wood-grain texture is positioned in the lower half of the image, containing Japanese text.

つらくなく、  
癌を早期発見するため

# ポリープ切除検査数

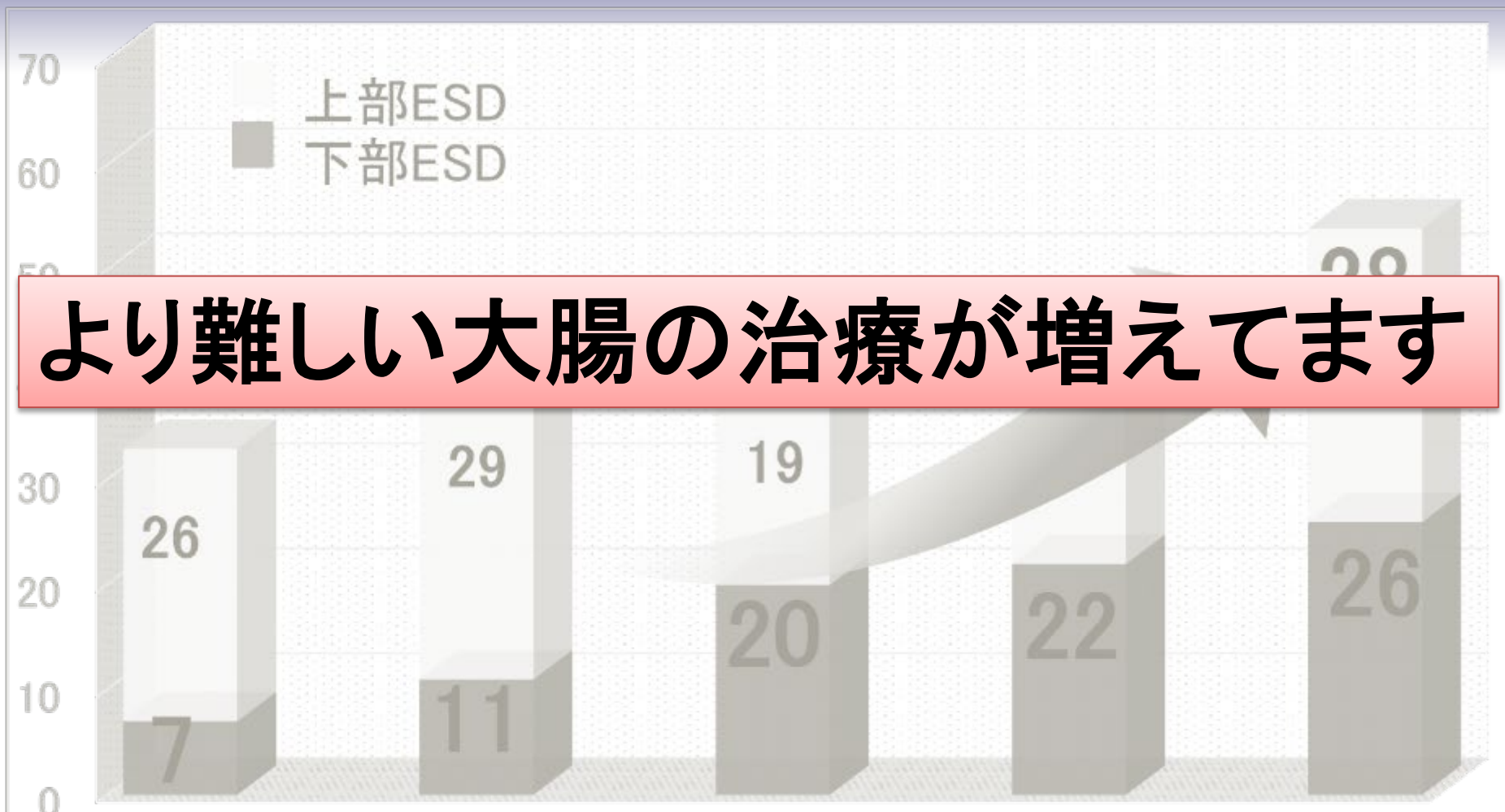

# ESD検査数





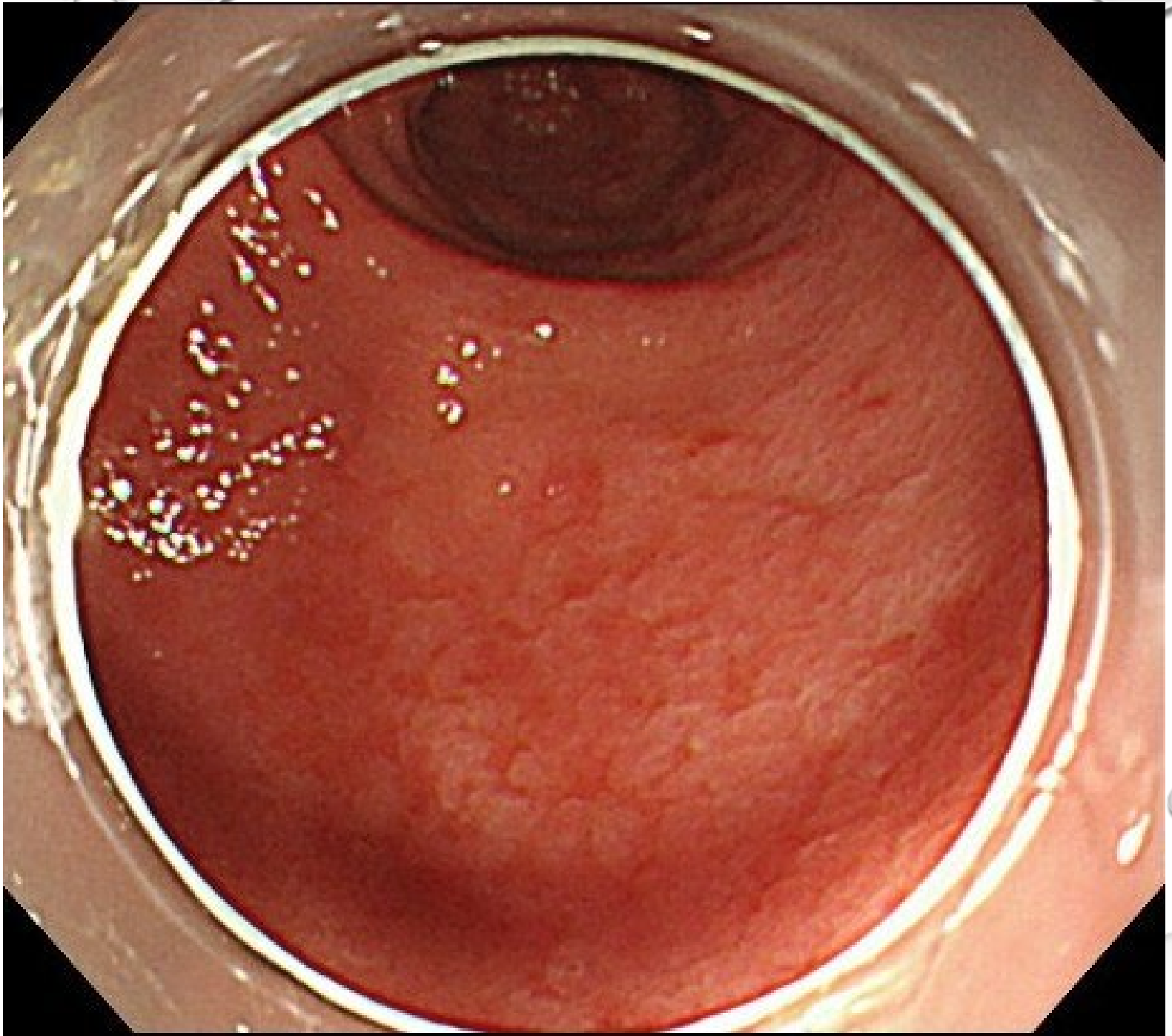
# ESD検査数



A man in a dark suit, light blue shirt, and green and blue striped tie is pointing his right index finger upwards. To the left of his hand is a large red exclamation mark. A large, light brown oval with a wood-grain texture is positioned in the lower half of the image, containing the text.

**慎重に治療しましょう**

質問です



**鎮静剤**使用で、  
小病変の**発見**！

内視鏡治療？





女性内視鏡医の多い  
当科へ、ぜひ受診を

総動員して診療にあたります！

名古屋大学消化器内科の  
関連病院



大学へのスムーズな連携



# 覚えておいてくださいね

- ✓ **鎮静剤**使用で、検査時の苦痛軽減に努めます
- ✓ 早期発見で**低侵襲な内視鏡治療**の恩恵を
- ✓ **外科と密接**な連携あります
- ✓ プライベート空間の**病室で、検査準備**のお手伝いさせていただきます

# 内視鏡は怖くない！



お手伝いさせて下さい



ご清聴ありがとうございました

